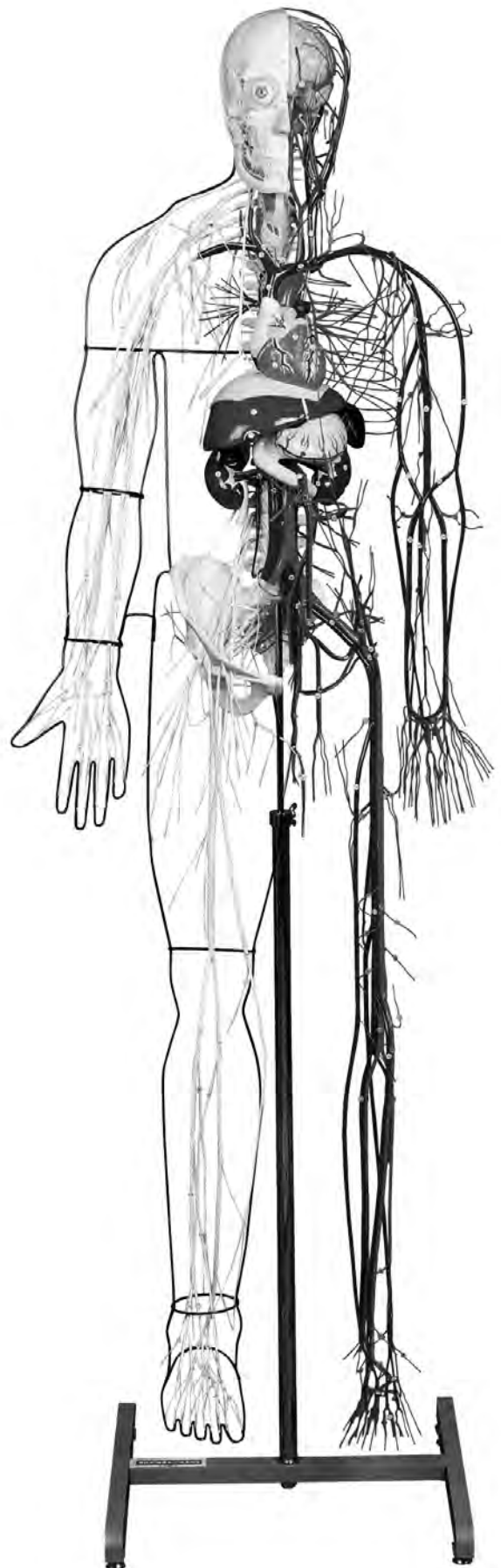


**NO. A100**

**KEY CHART FOR MODEL**

**NERVOUS AND  
VASCULAR SYSTEM**

**神経系・循環系・門脈系  
模型**



 **KYOTO KAGAKU co.,LTD**

**MADE IN JAPAN**



# KEY CHART FOR MODEL

NO. A100

## NERVOUS AND VASCULAR SYSTEM 神經系・循環系・門脈系模型

### White labels

<b>BRAIN</b>	<b>ENCEPHALON</b>	<b>腦</b>
<b>A. Frontal lobe of cerebrum</b> 1. Marginal gyrus 2. Middle frontal gyrus 3. Inferior frontal gyrus 4. Precentral gyru	<b>A. Lobus frontalis</b> 1. Gyrus frontalis superior 2. Gyrus frontalis medius 3. Gyrus frontalis inferior 4. Gyrus precentralis	<b>A. 前頭葉</b> 1. 上前頭回 2. 中前頭回 3. 下前頭回 4. 中心前回
<b>B. Parietal lobe of cerebrum</b> 5. Postcentral gyrus 6. Superior parietal lobule 7. Inferior parietal lobule	<b>B. Lobus parietalis</b> 5. Gyrus postcentralis 6. Lobulus parietalis superior 7. Lobulus parietalis inferior	<b>B. 全頂葉</b> 5. 中心後回 6. 上頭頂小葉 7. 下頭頂小葉
<b>C. Occipital lobe of cerebrum</b>	<b>C. Lobus occipitalis</b>	<b>C. 後頭葉</b>
<b>D. Temporal lobe</b> 8. Superior temporal gyrus 9. Middle temporal gyrus 10. Inferior temporal gyrus 11. Lateral sulcus	<b>D. Lobus temporalis</b> 8. Gyrus temporalis superior 9. Gyrus temporalis medius 10. Gyrus temporalis inferior 11. Sulcus lateralis	<b>D. 側頭葉</b> 8. 上側頭回 9. 中側頭回 10. 下側頭回 11. 外側溝 (外側大腦裂)
<b>E. Cerebellum</b> 12. Biventer lobule 13. Superior semilunar lobule 14. Inferior lobulus semilunaris 15. Tonsil of cerebellum 16. Floccule	<b>E. Cerebellum</b> 12. Lobulus biventer 13. Lobulus semilunaris superior 14. Lobulus semilunaris inferior 15. Tonsilla cerebelli 16. Flocculus	<b>E. 小腦</b> 12. 二腹小葉 13. 上半月小葉 14. 下半月小葉 15. 小腦扁桃 16. 片葉
<b>F. Pons</b>	<b>F. Pons</b>	<b>F. 橋</b>
<b>G. Medullary</b>	<b>G. Medulla oblongata</b>	<b>G. 延髓</b>
<b>SPINAL CORD</b>	<b>MEDULLA SPINALIS</b>	<b>脊髓</b>
<b>H. Cervical enlargement</b>	<b>H. Intumescentia cervicalis</b>	<b>H. 頸膨大</b>
<b>I. Lumbosacral enlargement</b>	<b>I. Intumescentia lumbalis</b>	<b>I. 腰膨大</b>
<b>J. Cauda equina</b>	<b>J. Cauda equina</b>	<b>J. 馬尾</b>
<b>PERIPHERAL NERVOUS SYSTEM</b>	<b>SYSTEMA NERVOSUM PERIPHERICUM</b>	<b>末梢神經系</b>
<b>CRANIAL NERVE</b>	<b>NERVI CRANIALES</b>	<b>腦神經</b>
17. Olfactory nerves 18. Optic nerve 19. Oculomotor nerve 20. Trochlear nerve 21. Trigeminal nerve 22. Trigeminal ganglion 23. Ophthalmic nerve	17. Nn. olfactorii 18. N. opticus 19. N. oculomotorius 20. N. trochlearis 21. N. trigeminus 22. Ganglion trigeminale 23. N. ophthalmicus	17. 嗅神經 18. 視神經 19. 動眼神經 20. 滑車神經 21. 三叉神經 22. 三叉神經節 23. 眼神經

24. Supraorbital nerve (Medial branches)	24. N.supraorbitalis(Ramus medialis)	24. 眼窩上神経 (内側枝) (前頭神経の)
25. Supraorbital nerve (Lateral branches)	25. N.supraorbitalis(Ramus lateralis)	25. 眼窩上神経 (外側枝) (前頭神経の)
26. Supratrochlear nerve	26. N.supratrochlearis	26. 滑車上神経
27. Lacrimal nerve	27. N.lacrimalis	27. 涙腺神経
28. Maxillary nerve	28. N.maxillaris	28. 上顎神経
29. Anterior superior alveolar nerves	29. Rami alveolares superiores posteriores	29. 後上歯槽枝 (上歯槽神経の)
30. Infraorbital nerve	30. N.infraorbitalis	30. 眼窩下神経
31. Mandibular nerve	31. N.mandibularis	31. 下顎神経
32. Masseteric nerve	32. N.massetericus	32. 咬筋神経
33. Deep temporal nerves	33. Nn.temporales profundi	33. 深側頭神経
34. Buccal nerve	34. N.buccalis	34. 頬神経
35. Auriculotemporal nerve	35. N.auriculotemporalis	35. 耳介側頭神経
36. Nerve of external acoustic meatus	36. N.meatus acustici externi	36. 外耳道神経
37. Communicating branch of facial nerve	37. Rami communicantes cum n.faciali	37. 顔面神経との交通枝
38. Lingual nerve	38. N.lingualis	38. 舌神経
39. Inferior alveolar nerve	39. N.alveolaris inferior	39. 下歯槽神経
40. Mentalis nerve	40. N.mentalis	40. オトガイ神経
41. Otic ganglion	41. Ganglion oticum	41. 耳神経節
42. Abducent nerve	42. N.abducens	42. 外転神経
43. Facial nerve	43. N.facialis	43. 顔面神経
44. Parotid plexus	44. Plexus parotideus	44. 耳下腺神経叢
45. Marginal mandibular branch	45. Ramus marginalis mandibulae	45. 下顎縁枝
46. Vestibulocochlear nerve	46. N.vestibulocochlearis	46. 内耳神経
47. Glossopharyngeal nerve	47. N.glossopharyngeus	47. 舌咽神経
48. Vagus nerve	48. N.vagus	48. 迷走神経
49. Superior ganglion	49. Ganglion superius	49. 上神経節 (迷走神経の)
50. Inferior ganglion	50. Ganglion inferius	50. 下神経節 ( " )
51. Pharyngeal branches	51. Rami pharyngei	51. 咽頭枝 ( " )
52. Superior laryngeal nerve	52. N.laryngeus superior	52. 上喉頭神経 ( " )
53. Superior cervical cardiac branches	53. Rami cardiaci superiores	53. 上心臓枝 ( " )
54. Recurrent laryngeal nerve	54. N.laryngeus recurrens	54. 反回神経 ( " )
55. Oesophageal branches	55. Rami esophagei	55. 食道枝 ( " )
56. Tracheal branches	56. Rami tracheales	56. 気管枝 ( " )
57. Bronchial branches	57. Rami bronchiales	57. 気管支枝 ( " )
58. Esophageal plexus	58. Plexus esophageus	58. 食道神経叢 ( " )
59. Gastric plexuses	59. Plexus gastrici	59. 胃神経叢 ( " )
60. Accessory nerve	60. N.accessorius	60. 副神経
61. Hypoglossal nerve	61. N.hypoglossus	61. 舌下神経
62. Cervical ansa	62. Ansa cervicalis	62. 頸神経ワナ

## SPINAL NERVES

- 63. Ventral root
- 64. Dorsal root
- 65. Spinal ganglion
- 66. Ventral branch
- 67. Posterior ramus

## CERVICAL NERVES

- 68. Suboccipital nerve
- 69. Greater occipital nerve
- 70. Lesser occipital nerve
- 71. Supraclavicular nerves
- 72. Phrenic nerve

## BRACHIAL PLEXUS

- 73. Dorsal nerve of scapula
- 74. Long thoracic nerve
- 75. Anterior thoracic nerve
- 76. Subclavian nerve
- 77. Suprascapular nerve
- 78. Subscapular nerves
- 79. Axillary nerve
- 80. Superior lateral brachial cutaneous nerve
- 81. Lateral cord
- 82. Medial cord
- 83. Posterior cord
- 84. Musculocutaneous nerve
- 85. Lateral antebrachial cutaneous nerve
- 86. Medial brachial cutaneous nerve
- 87. Medial antebrachial cutaneous nerve
- 88. Median nerve
- 89. Common palmar digital nerves
- 90. Proper palmar digital nerves
- 91. Ulnar nerve
- 92. Ramus dorsalis
- 93. Palmar branch of ulnar nerve
- 94. Superficial branch
- 95. Deep branch
- 96. Dorsal digital nerves
- 97. Common palmar digital nerves
- 98. Proper palmar digital nerves
- 99. Radial nerve
- 100. Posterior brachial cutaneous nerve
- 101. Posterior antebrachial cutaneous nerve
- 102. Posterior interosseous nerve
- 103. Dorsal digital nerves

## NERVI SPINALES

- 63. Radix ventralis
- 64. Radix dorsalis
- 65. Ganglion spinale
- 66. Ramus ventralis
- 67. Ramus dorsalis

## NERVI CERVICALES

- 68. N.suboccipitalis
- 69. N.occipitalis major
- 70. N.occipitalis minor
- 71. Nn.supraclaviculares
- 72. N.phrenicus

## PLEXUS BRACHIALIS

- 73. N.dorsalis scapulae
- 74. N.thoracicus longus
- 75. Nn.thoracici ventrales
- 76. N.subclavius
- 77. N.suprascapularis
- 78. Nn.subscapulares
- 79. N.axillaris
- 80. N.cutaneus brachii lateralis superior
- 81. Fasciculus lateralis
- 82. Fasciculus medialis
- 83. Fasciculus posterior
- 84. N.musculocutaneus
- 85. N.cutaneus antebrachii lateralis
- 86. N.cutaneus brachii medialis
- 87. N.cutaneus antebrachii medialis
- 88. N.medianus
- 89. Nn.digitales palmares communes
- 90. Nn.digitales palmares proprii
- 91. N.ulnaris
- 92. Ramus dorsalis n.ulnaris
- 93. Ramus palmaris n.ulnaris
- 94. Ramus superficialis
- 95. Ramus profundus
- 96. Nn.digitales dorsales
- 97. Nn.digitales palmares communes
- 98. Nn.digitales palmares proprii
- 99. N.radialis
- 100. N.cutaneus brachii posterior
- 101. N.cutaneus antebrachii posterior
- 102. N.interosseus
- 103. Nn.digitales dorsales

## 脊髓神經

- 63. 前根
- 64. 後根
- 65. 脊髓神經節
- 66. 前枝
- 67. 後枝

## 頸神經

- 68. 後頭下神經
- 69. 大後頭神經
- 70. 小後頭神經
- 71. 鎖骨上神經
- 72. 橫隔神經

## 腕神經叢

- 73. 肩甲背神經
- 74. 長胸神經
- 75. 前胸神經
- 76. 鎖骨下筋神經
- 77. 肩甲上神經
- 78. 肩甲下神經
- 79. 腋窩神經
- 80. 上外側上腕皮神經
- 81. 外側神經束
- 82. 內側神經束
- 83. 後神經束
- 84. 筋皮神經
- 85. 外側前腕皮神經
- 86. 內側上腕皮神經
- 87. 內側前腕皮神經
- 88. 正中神經
- 89. 總掌側指神經
- 90. 固有掌側指神經
- 91. 尺骨神經
- 92. 手背枝
- 93. 掌枝
- 94. 淺枝
- 95. 深枝
- 96. 背側指神經
- 97. 總掌側指神經
- 98. 固有掌側指神經
- 99. 橈骨神經
- 100. 後上腕皮神經
- 101. 後前腕皮神經
- 102. 後(前腕)骨間神經
- 103. 背側指神經

## THORACIC NERVES

- 104. Posterior ramus
- 105. Anterior ramus

## LUMBAR NERVES

- 106. Posterior ramus
- 107. Anterior ramus
- 108. Lumbar plexus
- 109. Iliohypogastric nerve
- 110. Ilioinguinal nerve
- 111. Anterior scrotal nerves
- 112. Genitocrural nerve
- 113. Femoral branch
- 114. Genital branch
- 115. Lateral cutaneous nerve
- 116. Obturator nerve
- 117. Femoral nerve
- 118. Anterior cutaneous branches
- 119. Infrapatellar branch
- 120. Saphenous nerve
- 121. Sacral plexus
- 122. Superior gluteal nerve
- 123. Inferior gluteal nerve
- 124. Posterior cutaneous nerve
- 125. Sciatic nerve
- 126. Common fibular nerve
- 127. Lateral cutaneous nerve
- 128. Superficial fibular nerve
- 129. Dorsal medial cutaneous nerve
- 130. Intermediate dorsal cutaneous nerve
- 131. Dorsal digital nerves of superficial fibular nerve
- 132. Deep fibular nerve
- 133. Tibial nerve
- 134. Medial cutaneous nerve
- 135. Dorsal lateral cutaneous nerve
- 136. Medial plantar nerve
- 137. Common plantar digital nerves
- 138. Proper plantar digital nerves
- 139. Lateral plantar nerve
- 140. Common plantar digital nerves
- 141. Pudendal plexus
- 142. Pudendal nerve
- 143. Inferior rectal nerves
- 144. Posterior scrotal nerves
- 145. Dorsal nerve of penis

## NERVI THORACICI

- 104. Rami dorsales
- 105. Rami ventrales

## NERVI LUMBALES

- 106. Rami dorsales
- 107. Rami ventrales
- 108. Plexus lumbalis
- 109. N.iliohypogastricus
- 110. N.ilioinguinalis
- 111. Nn.scrotales anteriores
- 112. N.genitofemoralis
- 113. Ramus femoralis
- 114. Ramus genitalis
- 115. N.cutaneus femoris lateralis
- 116. N.obturatorius
- 117. N.femoralis
- 118. Rami cutanei
- 119. Ramus infrapatellaris
- 120. N.saphenus
- 121. Plexus sacralis
- 122. N.gluteus superior
- 123. N.gluteus inferior
- 124. N.cutaneus femoris posterior
- 125. N.ischiadicus
- 126. N.fibularis communis
- 127. N.cutaneus surae lateralis
- 128. N.fibularis superficlis
- 129. N.cutaneus dorsalis medialis
- 130. N.cutaneus dorsalis intermedius
- 131. Nn.digitales dorsales pedis
- 132. N.fibularis profundus
- 133. N.tibialis
- 134. N.cutaneus surae medialis
- 135. N.cutaneus dorsalis lateralis
- 136. N.plantarum medialis
- 137. Nn.digitales plantares communes
- 138. Nn.digitales plantares proprii
- 139. N.plantarum lateralis
- 140. Nn.digitales plantares communes
- 141. Plexus pudendus
- 142. N.pudendus
- 143. Nn.rectales inferiores
- 144. Nn.scrotales posteriores
- 145. N.dorsalis penis

## 胸神經

- 104. 後枝
- 105. 前枝 (肋間神經)

## 腰神經

- 106. 後枝
- 107. 前枝
- 108. 腰神經叢
- 109. 腸骨下腹神經
- 110. 腸骨鼠徑神經
- 111. 前陰囊神經
- 112. 陰部大腿神經
- 113. 大腿枝
- 114. 陰部枝
- 115. 外側大腿皮神經
- 116. 閉鎖神經
- 117. 大腿神經
- 118. 前皮枝
- 119. 膝蓋下枝
- 120. 伏在神經
- 121. 仙骨神經叢
- 122. 上殿神經
- 123. 下殿神經
- 124. 後大腿皮神經
- 125. 坐骨神經
- 126. 總腓骨神經
- 127. 外側腓腹皮神經
- 128. 淺腓骨神經
- 129. 內側足背皮神經
- 130. 中間足背皮神經
- 131. 足背指神經
- 132. 深腓骨神經
- 133. 頸骨神經
- 134. 內側腓腹皮神經
- 135. 外側足背皮神經
- 136. 內側足底神經
- 137. 總底側指神經
- 138. 固有底側指神經
- 139. 外側足底神經
- 140. 總底側指神經
- 141. 陰部神經叢
- 142. 陰部神經
- 143. 下直腸神經
- 144. 後陰囊神經
- 145. 陰莖背神經

## SYMPATHETIC NERVOUS SYSTEM

---

- 146. Sympathetic trunk
- 147. Middle cervical ganglion
- 148. Inferior cervical ganglion
- 149. Thoracic ganglia
- 150. Greater splanchnic nerve
- 151. Lesser splanchnic nerve
- 152. Communicating branch
- 153. Lumbar ganglia
- 154. Sacral ganglia
- 155. Coccygeal plexus

## BONES OF CRANIUM

---

- 156. Occipital bone
- 157. Greater wing
- 158. Sphenoidal sinus
- 159. Temporal bone
- 160. Mastoid process
- 161. Styloid process
- 162. External acoustic pore
- 163. Squamous par
- 164. Zygomatic process(cut)
- 165. Parietal bone
- 166. Frontal bone
- 167. Zygomatic process
- 168. Nasal part
- 169. Frontal sinus
- 170. Nasal bone
- 171. Upper jaw bone
- 172. Frontal process
- 173. Zygomatic process
- 174. Mandible
- 175. Angle of mandible
- 176. Condylar process
- 177. Hyoid bone

## VERTEBRAL COLUMN

---

- 178. Cervical vertebrae[C1-C7]
- 179. Thoracic vertebrae[T1-T12]
- 180. Lumbar vertebrae[L1-L5]
- 181. Vertebrae thoracicae[T1-T12]
- 182. Coccygeal vertebrae[Co1-Co4]
- 183. Anterior longitudinal ligament
- 184. Intervertebral disk
- 185. Hip bone

## SYSTEMA NERVORUM SYMPATHICUS

---

- 146. Truncus sympathicus
- 147. Ganglion cervicale medium
- 148. Ganglion cervicale caudale
- 149. Ganglion thoracica
- 150. N.splanchnicus major
- 151. N.splanchnicus minor
- 152. Rami communicantes
- 153. Ganglia lumbalia
- 154. Ganglia sacralia
- 155. Plexus coccygeus

## OSSA CRANII

---

- 156. Os occipitale
- 157. Ala major
- 158. Sinus sphenoidalis
- 159. Os temporale
- 160. Processus mastoideus
- 161. Processus styloideus
- 162. Porus acusticus externus
- 163. Pars squamosa
- 164. Processus zygomaticus(cut)
- 165. Os parietale
- 166. Os frontale
- 167. Processus zygomaticus
- 168. Pars nasalis
- 169. Sinus frontalis
- 170. Os nasale
- 171. Maxilla
- 172. Processus frontalis
- 173. Processus zygomaticus
- 174. Mandibula
- 175. Angulus mandibulae
- 176. Processus condylaris
- 177. Os hyoideum

## COLUMNA VERTEBRALIS

---

- 178. Vertebrae cervicales I-VII
- 179. Vertebrae thoracicae I-XII
- 180. Vertebrae lumbales I-V
- 181. Vertebrae sacralis I-V
- 182. Vertebrae coccygea I-IV
- 183. Lig.longitudinale anterius
- 184. Discus intervertebralis
- 185. Os coxae

## 交感神経系

---

- 146. 交感神経幹
- 147. 中頸神経節
- 148. 下頸神経節
- 149. 胸神経節
- 150. 大内臓神経
- 151. 小内臓神経
- 152. 交通枝
- 153. 腰神経節
- 154. 仙骨神経節
- 155. 尾骨神経叢

## 頭蓋骨

---

- 156. 後頭骨
- 157. 大翼(蝶形骨)
- 158. 蝶形骨洞
- 159. 側頭骨
- 160. 乳様突起
- 161. 茎状突起
- 162. 外耳孔
- 163. 鱗部
- 164. 頬骨突起(断)
- 165. 頭頂骨
- 166. 前頭骨
- 167. 頬骨突起
- 168. 鼻部(眉間)
- 169. 前頭洞
- 170. 鼻骨
- 171. 前顎骨
- 172. 前頭突起
- 173. 頬骨突起
- 174. 下顎骨
- 175. 下顎角
- 176. 関節突起
- 177. 舌骨

## 脊柱

---

- 178. 第一～第七頸椎
- 179. 第一～第十二胸椎
- 180. 第一～第五腰椎
- 181. 第一～第五仙椎
- 182. 第一～第四尾椎
- 183. 前縦韌帯
- 184. 椎間円板
- 185. 寛骨

- 186. Iliac bone
- 187. Pubic bone
- 188. Ischial bone
- 189. Inguinal ligament
- 190. Pubic symphysis

- 186. Os ilium
- 187. Os pubis
- 188. Os ischii
- 189. Lig.inguinale
- 190. Symphysis pubica

- 186. 腸骨
- 187. 恥骨
- 188. 坐骨
- 189. 鼠径靱帯
- 190. 恥骨結合

### **FACE AND CERVICAL REGION (MEDIAN PLANE)**

---

- 191. Perpendicular plate
- 192. Vomer
- 193. Septal nasal cartilage
- 194. Pharyngeal opening of pharyngotympanic (auditory) tube
- 195. Nasopharyngeal cavity
- 196. Cavity of pharynx
- 197. Uvula
- 198. Palatine tonsil
- 199. Vestibule of larynx
- 200. Epiglottic cartilage
- 201. Thyroid cartilage
- 202. Cricoid cartilage
- 203. Vocal ligament
- 204. Windpipe
- 205. Right main bronchus
- 206. Left main bronchus
- 207. Esophagus

### **FACIES ET REGIO COLLI (MEDIANUS CUT)**

---

- 191. Lamina perpendicularis
- 192. Vomer
- 193. Cartilago septi nasi
- 194. Ostium pharyngeum tubae
- 195. Cavum pharyngonasalis
- 196. Cavum pharyngis
- 197. Uvula
- 198. Tonsilla palatina
- 199. Vestibulum laryngis
- 200. Cartilago epiglottica
- 201. Cartilago thyr(e)oidea
- 202. Cartilago cricoidea
- 203. Lig.vocale
- 204. Trachea
- 205. Bronchus principalis dexter
- 206. Bronchus principalis sinister
- 207. Esophagus

### **顔及頸部の正中断面**

---

- 191. 鉛直板 (篩骨の)
- 192. 鋤骨
- 193. 鼻中隔軟骨
- 194. 耳管咽頭口
- 195. 鼻咽頭腔
- 196. 咽頭腔
- 197. 口蓋垂
- 198. 口蓋扁桃
- 199. 喉頭前庭
- 200. 喉頭蓋軟骨
- 201. 甲状軟骨
- 202. 輪状軟骨
- 203. 声帯靱帯
- 204. 気管
- 205. 右気管支
- 206. 左気管支
- 207. 食道

### **STOMACH**

---

- 208. Cardia
- 209. Pylorus
- 210. Lesser curvature
- 211. Greater curvature
- 212. Fundus of stomach
- 213. Duodenum
- 214. Pancreas

### **VENTRICULUS**

---

- 208. Cardia
- 209. Pylorus
- 210. Curvatura ventriculi minor
- 211. Curvatura ventriculi major
- 212. Fundus ventriculi
- 213. Duodenum
- 214. Pancreas

### **胃**

---

- 208. 噴門
- 209. 幽門
- 210. 小彎
- 211. 大彎
- 212. 胃底
- 213. 十二指腸
- 214. 膵臓



## Yellow labels

### **A. Heart**

1. Right atrium
2. Right auricle
3. Right ventricle
4. Left atrium
5. Left auricle
6. Left ventricle

### **B. Diaphragm**

### **C. Liver**

### **D. Gall bladder**

### **E. Spleen**

### **F. Right kidney**

### **G. Left kidney**

### **A. Cor**

1. Atrium dextrum
2. Auricula dextra
3. Ventriculus dexter
4. Atrium sinistrum
5. Auricula sinistra
6. Ventriculus sinister

### **B. Diaphragma**

### **C. Hepar**

### **D. Vesica fellea**

### **E. Lien**

### **F. Ren dexter**

### **G. Ren sinister**

### **A. 心臟**

1. 右心房
2. 右心耳
3. 右心室
4. 左心房
5. 左心耳
6. 左心室

### **B. 橫隔膜**

### **C. 肝臟**

### **D. 胆囊**

### **E. 脾臟**

### **F. 右腎**

### **G. 左腎**

## Blue labels

### **ARTERIES**

1. Pulmonary trunk
2. Right pulmonary artery
3. Left pulmonary artery
4. Ligamentum arteriosum
5. Ascending aorta
6. Aortic arch
7. Descending aorta
8. Right coronary artery
9. Left coronary artery
10. Brachiocephalic artery
11. Common carotid artery
12. External carotid artery
13. Superior thyroid artery
14. Ascending pharyngeal artery
15. Lingual artery
16. Facial artery
17. Occipital artery
18. Posterior auricular artery
19. Superficial temporal artery
20. Maxillary artery
21. Inferior alveolar (dental) artery
22. Middle meningeal artery

### **ARTERIAE**

1. Truncus pulmonalis
2. A. pulmonalis dextra
3. A. pulmonalis sinistra
4. Lig. arteriosum
5. Aorta ascendens
6. Arcus aortae
7. Aorta descendens
8. A. coronaria dextra
9. A. coronaria sinistra
10. Truncus brachiocephalicus
11. A. carotis communis
12. A. carotis externa
13. A. thyroidea superior
14. A. pharyngea ascendens
15. A. lingualis
16. A. facialis
17. A. occipitalis
18. A. auricularis posterior
19. A. temporalis superficialis
20. A. maxillaris
21. A. alveolaris inferior
22. A. meningea media

### **動脈**

1. 肺動脈幹
2. 右肺動脈
3. 左肺動脈
4. 動脈管索
5. 上行大動脈
6. 大動脈弓
7. 下行大動脈
8. 右冠状動脈
9. 左冠状動脈
10. 腕頭動脈
11. 總頸動脈
12. 外頸動脈
13. 上甲状腺動脈
14. 上行咽頭動脈
15. 舌動脈
16. 顏面動脈
17. 後頭動脈
18. 後耳介動脈
19. 淺側頭動脈
20. 顎動脈
21. 下齒槽動脈
22. 中硬膜動脈

23. Posterior superior alveolar (dental) artery	23. A. alveolaris superior posterior	23. 後上齒槽動脈
24. Infraorbital artery	24. A. infraorbitalis	24. 眼窩下動脈
25. Anterior superior alveolar arteries	25. Aa. alveolares superiores anteriores	25. 前上齒槽動脈
26. Internal carotid artery	26. A. carotis interna	26. 內頸動脈
27. Ophthalmic artery	27. A. ophthalmica	27. 眼動脈
28. Anterior cerebral artery	28. A. cerebri anterior	28. 前大腦動脈
29. Middle cerebral artery	29. A. cerebri media	29. 中大腦動脈
30. Vertebral artery	30. A. vertebralis	30. 椎骨動脈
31. Posterior inferior cerebellar artery	31. A. cerebelli inferior posterior	31. 後下小腦動脈
32. Basilar artery	32. A. basilaris	32. 腦底動脈
33. Anterior inferior cerebellar artery	33. A. cerebelli inferior anterior	33. 前下小腦動脈
34. Internal auditory artery	34. A. labyrinthi	34. 迷路動脈
35. Superior cerebellar artery	35. A. cerebelli superior	35. 上小腦動脈
36. Posterior cerebral artery	36. A. cerebri posterior	36. 後大腦動脈
37. Subclavian artery	37. A. subclavia	37. 鎖骨下動脈
38. Internal thoracic (mammary) artery	38. A. thoracica interna	38. 內胸動脈
39. Superior epigastric artery	39. A. epigastrica superior	39. 上腹壁動脈
40. Thyrocervical trunk	40. Truncus thyrocervicalis	40. 甲狀頸動脈
41. Costocervical trunk	41. Truncus costocervicalis	41. 助頸動脈
42. Superior intercostal artery	42. A. intercostalis suprema	42. 最上助間動脈
43. Deep cervical artery	43. A. cervicalis profunda	43. 深頸動脈
44. Transverse cervical artery	44. A. transversa colli	44. 頸橫動脈
45. Axillary artery	45. A. axillaris	45. 腋窩動脈
46. Superior thoracic artery	46. A. thoracica suprema	46. 最上胸動脈
47. Thoracoacromial artery	47. A. thoracoacromialis	47. 胸肩峰動脈
48. Lateral thoracic artery	48. A. thoracica lateralis	48. 外側胸動脈
49. Subscapular artery	49. A. subscapularis	49. 肩甲下動脈
50. Thoracodorsal artery	50. A. thoracodorsalis	50. 胸背動脈
51. Scapular circumflex artery	51. A. circumflexa scapulae	51. 肩甲回旋動脈
52. Anterior humeral circumflex artery	52. A. circumflexa humeri anterior	52. 前上腕回旋動脈
53. Posterior humeral circumflex artery	53. A. circumflexa humeri posterior	53. 後上腕回旋動脈
54. Brachial artery	54. A. brachialis	54. 上腕動脈
55. Profunda brachii artery	55. A. profunda brachii	55. 上腕深動脈
56. Middle collateral artery	56. A. collateralis media	56. 中側副動脈
57. Radial collateral artery	57. A. collateralis radialis	57. 橈側側副動脈
58. Superior ulnar collateral artery	58. A. collateralis ulnaris superior	58. 上尺側側副動脈
59. Inferior ulnar collateral artery	59. A. collateralis ulnaris inferior	59. 下尺側側副動脈
60. Radial artery	60. A. radialis	60. 橈骨動脈
61. Radial recurrent artery	61. T. recurrens radialis	61. 橈側反回動脈
62. Superficial palmar (volar) branch	62. Ramus palmaris (volaris) superficialis	62. 淺掌枝
63. Dorsal metacarpal arteries	63. Aa. metacarpeae dorsales	63. 背側中手動脈
64. Dorsal digital arteries	64. Aa. digitales dorsales	64. 背側指動脈

65. Deep palmar (volar) arch	65. Arcus palmaris (volaris) profundus	65. 深掌動脈弓
66. Palmar (volar) metacarpal arteries	66. Aa. metacarpeae palmares (volares)	66. 掌側中手動脈
67. Ulnar artery	67. A. ulnaris	67. 尺骨動脈
68. Ulnar recurrent artery	68. A. recurrens ulnaris	68. 尺側反回動脈
69. Common interosseous artery	69. A. interossea communis	69. 總骨間動脈
70. Dorsal interosseous artery	70. A. interossea dorsalis	70. 後骨間動脈
71. Palmar (volar) interosseous artery	71. A. interossea palmaris (volaris)	71. 前骨間動脈
72. Median artery	72. A. mediana	72. 正中動脈
73. Superficial palmar (volar) arch	73. Arcus palmaris (volaris) superficialis	73. 淺掌動脈弓
74. Common palmar (volar) digital arteries	74. Aa. digitales palmares (volares) communes	74. 總掌側指動脈
75. Proper palmar (volar) digital arteries	75. Aa. digitales palmares (volares) propriae	75. 固有掌側指動脈
76. Thoracic aorta	76. Aorta thoracica	76. 胸大動脈
77. Intercostal arteries	77. Aa. intercostales	77. 助間動脈
78. Abdominal aorta	78. Aorta abdominalis	78. 腹大動脈
79. Inferior phrenic artery	79. A. phrenica	79. 下橫隔動脈
80. Superior suprarenal artery	80. A. suprarenalis superior	80. 上副腎動脈
81. Lumbar arteries	81. Aa. lumbales	81. 腰動脈
82. Median sacral artery	82. A. sacralis mediana	82. 正中仙骨動脈
83. Celiac arter	83. Truncus coeliaca	83. 腹腔動脈
84. Left gastric artery	84. A. gastrica sinistra	84. 左胃動脈
85. Common hepatic artery	85. A. hepatica communis	85. 總肝動脈
86. Right gastric artery	86. A. gastrica dextra	86. 右胃動脈
87. Hepatic proper artery	87. A. hepatica propria	87. 固有肝動脈
88. Gastroduodenal artery	88. A. gastroduodenalis	88. 胃十二指腸動脈
89. Right gastroepiploic artery	89. A. gastroepiploica dextra	89. 右胃大網動脈
90. Lienal or splenic artery	90. A. lienalis	90. 脾動脈
91. Left gastroepiploic artery	91. A. gastroepiploica sinistra	91. 左胃大網動脈
92. Short gastric arteries	92. Aa. gastricae breves	92. 短胃動脈
93. Superior mesenteric artery	93. A. mesenterica superior	93. 上腸間膜動脈
94. Inferior mesenteric artery	94. A. mesenterica inferior	94. 上腸間膜動脈
95. Left colic artery	95. A. colica sinistra	95. 左結腸動脈
96. Superior rectal artery	96. A. rectalis superior	96. 上直腸動脈
97. Middle suprarenal artery	97. A. suprarenalis media	97. 中副腎動脈
98. Renal artery	98. A. renalis	98. 腎動脈
99. Inferior suprarenal artery	99. A. suprarenalis inferior	99. 下副腎動脈
100. Testicular (ovarian) artery	100. A. testicularis (ovarica)	100. 精巢(卵巢)動脈
101. Common iliac artery	101. A. iliaca communis	101. 總腸骨動脈
102. Internal iliac (hypogastric) artery	102. A. iliaca interna	102. 內腸骨動脈
103. Iliolumbar artery	103. A. iliolumbalis	103. 腸腰動脈
104. Lateral sacral arteries	104. Aa. sacrales laterales	104. 外側仙骨動脈
105. Obturator artery	105. A. obturatoria	105. 閉鎖動脈
106. Superior gluteal artery	106. A. glutea superior	106. 上殿動脈

107. Inferior gluteal artery	107. A. glutea inferior	107. 下殿動脈
108. Umbilical artery	108. A. umbilicalis	108. 臍動脈
109. Artery to ductus deferens or vas deferens	109. A. ductus deferentis	109. 精管動脈
110. Internal pudendal artery	110. A. pudenda interna	110. 內陰部動脈
111. Posterior scrotal arteries	111. Aa. scrotales posteriores	111. 外陰囊枝
112. Artery of penis	112. A. penis	112. 陰莖動脈
113. External iliac artery	113. A. iliaca externa	113. 外腸骨動脈
114. Inferior epigastric artery	114. A. epigastrica inferior	114. 下腹壁動脈
115. Femoral artery	115. A. femoralis	115. 大腿動脈
116. Superficial epigastric artery	116. A. epigastrica superficialis	116. 淺腹壁動脈
117. External pudendal arteries	117. Aa. pudendae externae	117. 外陰部動脈
118. Deep femoral artery	118. Aa. profunda femoris	118. 大腿深動脈
119. Medial femoral circumflex artery	119. A. circumflexa femoris medialis	119. 內側大腿回旋動脈
120. Lateral femoral circumflex artery	120. A. circumflexa femoris lateralis	120. 外側大腿回旋動脈
121. Descending genicular artery	121. A. genus descendens	121. 下行膝動脈
122. Popliteal artery	122. A. poplitea	122. 膝窩動脈
123. Lateral superior genicular artery	123. A. genus superior lateralis	123. 外側上膝動脈
124. Medial superior genicular artery	124. A. genus superior medialis	124. 內側上膝動脈
125. Lateral inferior genicular artery	125. A. genus inferior lateralis	125. 外側下膝動脈
126. Medial inferior genicular artery	126. A. genus inferior medialis	126. 內側下膝動脈
127. Anterior tibial artery	127. A. tibialis anterior	127. 前脛骨動脈
128. Posterior tibial recurrent artery	128. A. recurrens tibialis posterior	128. 後脛骨反回動脈
129. Anterior tibial recurrent artery	129. A. recurrens tibialis anterior	129. 前脛骨反回動脈
130. Anterior lateral or external malleolar artery	130. A. malleolaris anterior lateralis	130. 前外果動脈
131. Anterior medial or internal malleolar artery	131. A. malleolaris anterior medialis	131. 前內果動脈
132. Dorsalis pedis artery	132. A. dorsalis pedis	132. 足背動脈
133. Arcuate artery	133. A. arcuata	133. 弓狀動脈
134. Dorsal metatarsal arteries	134. Aa. metatarsae dorsales	134. 背側中足動脈
135. Dorsal digital arteries	135. Aa. digitales dorsales	135. 背側指動脈
136. Posterior tibial artery	136. A. tibialis posterior	136. 後脛骨動脈
137. Peroneal artery	137. A. peronea	137. 腓骨動脈
138. Communicating branch	138. Ramus communicans	138. 交通枝
139. Lateral posterior malleolar artery	139. A. malleolaris lateralis posterior	139. 外果枝
140. Lateral calcaneal branches	140. Rami calcaneares laterales	140. 外側踵骨枝
141. Posterior medial malleolar artery	141. A. malleolaris medialis posterior	141. 內果枝
142. Medial calcaneal branches	142. Rami calcaneares mediales	142. 內側踵骨枝
143. Medial plantar artery	143. A. plantaris medialis	143. 內側足底動脈
144. Lateral plantar artery	144. A. plantaris lateralis	144. 外側足底動脈
145. Plantar metatarsal arteries	145. Aa. metatarsae plantares	145. 底側中足動脈
146. Plantar arch	146. Arcus plantaris	146. 足底動脈弓
147. Digital branches	147. Aa. digitales plantares	147. 固有底側指動脈

## Pink labels

### VEINS

1. Right pulmonary veins
2. Left pulmonary veins
3. Coronary sinus
4. Great cardiac vein
5. Inferior vein of left ventricle
6. Middle cardiac vein
7. Superior vena cava
8. Right and left brachiocephalic veins
9. Inferior thyroid vein
10. Vertebral vein
11. Internal thoracic (mammary) vein
12. Superior intercostal vein
13. Internal jugular vein
14. Superior thyroid vein
15. Lingual vein
16. Facial vein
17. Anterior facial vein
18. Angular vein
19. Posterior facial vein
20. Superficial temporal veins
21. External jugular vein
22. Occipital vein
23. Subclavian vein
24. Axillary vein
25. Long thoracic vein
26. Subscapular vein
27. Brachial veins
28. Radial veins
29. Ulnar veins
30. Cephalic vein
31. Basilic vein
32. Median antebrachial vein
33. Median basilic vein
34. Median cephalic vein
35. Deep communicating vein
36. Dorsal venous network of hand
37. Dorsal metacarpal veins
38. Dorsal digital veins
39. Azygos vein
40. Hemiazygos vein
41. Accessory hemiazygos vein

### VENAE

1. Vv. pulmonales dextrae
2. Vv. pulmonales sinistrae
3. Sinus coronarius
4. V. cordis magna
5. V. posterior ventriculi sinistri
6. V. cordis media
7. Vena cava superior
8. V. brachiocephalica dextra et sinistra
9. V. thyreoidea inferior
10. V. vertebralis
11. V. thoracica interna
12. V. intercostalis suprema
13. V. jugularis interna
14. V. thyreoidea superior
15. V. lingualis
16. V. facialis
17. V. facialis anterior
18. V. angularis
19. V. retromandibularis
20. Vv. Temporales superficiales
21. V. jugularis externa
22. V. occipitalis
23. V. subclavia
24. V. axillaris
25. V. thoracalis lateralis
26. V. subscapularis
27. Vv. brachiales
28. Vv. radiales
29. Vv. ulnares
30. V. cephalica
31. V. basilica
32. V. mediana antebrachii
33. V. mediana basilica
34. V. mediana cephalica
35. V. mediana profunda
36. Rete venosum dorsale manus
37. Vv. metacarpicae dorsales
38. Vv. digitales dorsales propriae
39. V. azygos(thoracica longitudinalis dextra)
40. V. hemiazygos (thoracica longitudinalis sinistra)
41. V. hemiazygos accessoria  
(thoracica longitudinalis sinistra accessoria)

### 静脉

1. 右肺静脉
2. 左肺静脉
3. 冠状静脉洞
4. 大心静脉
5. 左心室后静脉
6. 中心静脉
7. 上大静脉
8. 腕头静脉 (左右)
9. 下甲状腺静脉
10. 椎骨静脉
11. 内胸静脉
12. 最上助间静脉
13. 内颈静脉
14. 上甲状腺静脉
15. 舌静脉
16. 颜面静脉
17. 前颜面静脉
18. 眼角静脉
19. 下颏后静脉
20. 浅侧头静脉
21. 外颈静脉
22. 后头静脉
23. 锁骨下静脉
24. 腋窝静脉
25. 外侧胸静脉
26. 助腋窝静脉
27. 上腕静脉
28. 桡骨静脉
29. 尺骨静脉
30. 桡侧皮静脉
31. 尺侧皮静脉
32. 前腕正中皮静脉
33. 尺侧正中皮静脉
34. 桡侧正中皮静脉
35. 深正中静脉
36. 手背静脉网
37. 背侧中手静脉
38. 背侧指静脉
39. 奇静脉
40. 半奇静脉
41. 副半奇静脉

42. Ascending lumbar vein	42. V. lumbalis ascendens	42. 上行腰靜脈
43. Inferior vena cava	43. Vena cava inferior	43. 下大靜脈
44. Lumbar veins	44. Vv. lumbales	44. 腰靜脈
45. Hepatic veins	45. Vv. hepaticae	45. 肝靜脈
46. Renal veins	46. Vv. renales	46. 腎靜脈
47. Testicular (ovarian) vein	47. V. testicularis(ovaris)	47. 精巢(卵巢)靜脈
48. Portal vein	48. V. portae	48. 門(靜)脈
49. Right and left gastric or coronary vein	49. V. gastrica dextra et sinistra (coronaria ventriculi)	49. 右胃及び左胃靜脈
50. Superior mesenteric vein	50. V. mesenterica superior	50. 上腸間膜靜脈
51. Right gastroepiploic vein	51. V. gastroepiploica dextra	51. 右胃大網靜脈
52. Inferior mesenteric vein	52. V. mesenterica inferior	52. 下腸間膜靜脈
53. Left colic vein	53. V. colica sinistra	53. 左結腸靜脈
54. Superior rectal vein	54. V. rectalis superior	54. 上直腸靜脈
55. Lienal or splenic vein	55. V. lienalis	55. 脾靜脈
56. Short gastric veins	56. Vv. gastricae breves	56. 短胃靜脈
57. Left gastroepiploic vein	57. V. gastroepiploica sinistra	57. 左胃大網靜脈
58. Common iliac vein	58. V. iliaca communis	58. 總腸骨靜脈
59. Internal iliac vein	59. V. iliaca interna	59. 內腸骨靜脈
60. Superior gluteal veins	60. Vv. gluteae superiores	60. 上殿靜脈
61. Inferior gluteal (sciatic) veins	61. Vv. gluteae inferiores	61. 下殿靜脈
62. Obturator veins	62. Vv. obturatoriae	62. 閉鎖靜脈
63. Lateral sacral veins	63. Vv. sacrales laterales	63. 外側仙骨靜脈
64. Iliolumbar vein	64. V. iliolumbalis	64. 腸腰靜脈
65. Dorsal vein of penis	65. V. dorsalis penis	65. 陰莖背靜脈
66. Scrotal veins	66. Vv. scrotales	66. 後陰囊靜脈
67. External iliac vein	67. V. iliaca externa	67. 外腸骨靜脈
68. Inferior epigastric vein	68. V. epigastrica inferior	68. 下腹壁靜脈
69. Superficial epigastric vein	69. V. epigastrica superficialis	69. 淺腹壁靜脈
70. Great saphenous vein	70. V. saphena magna	70. 大伏在靜脈
71. Medial femoral circumflex veins	71. Vv. circumflexae femoris mediales	71. 內側大腿回旋靜脈
72. Lateral femoral circumflex veins	72. Vv. circumflexae femoris laterales	72. 外側大腿回旋靜脈
73. Deep femoral vein	73. V. profunda femoris	73. 大腿深靜脈
74. Small saphenous vein	74. V. saphena parva	74. 小伏在靜脈
75. Femoropopliteai vein	75. V. femoropoplitea	75. 大腿膝窩靜脈
76. Peroneal veins	76. Vv. peroneae	76. 腓骨靜脈
77. Popliteal vein	77. V. poplitea	77. 膝窩靜脈
78. Posterior tibial veins	78. Vv. tibiales posteriores	78. 後頸骨靜脈
79. Anterior tibial veins	79. Vv. tibiales anteriores	79. 前頸骨靜脈
80. Common digital veins	80. Vv. digitales communes pedis	80. 背側指靜脈
81. Dorsal digital veins	81. Vv. digitales dorsales pedis	81. 背側足指靜脈
82. Dorsal venous network of foot (Plantar cutaneous venous network)	82. Rete venosum dorsale pedis	82. 足背靜脈網



 **KYOTO KAGAKU co.,LTD**

■ **Main Office and Factory**

15 Kitanechoya-cho Fushimi-ku Kyoto 612-8388, Japan  
Telephone : 81-75-605-2510 Facsimile : 81-75-605-2519

■ **LA Office ( for USA , CANADA and Mexico customers )**

3109 Lomita Boulevard, Torrance, CA 90505 ,USA  
Telephone : 1-310-325-8860 Facsimile : 1-310-325-8867

**URL ● <http://www.kyotokagaku.com>**  
**e-mail ● [rw-kyoto@kyotokagaku.co.jp](mailto:rw-kyoto@kyotokagaku.co.jp)**

 株式  
会社 **京都科学**

■ **本社・工場**

〒612-8388 京都市伏見区北寝小屋町15番地  
TEL : 075-605-2510 (直通) FAX : 075-605-2519

■ **東京支店**

〒113-0033 東京都文京区本郷三丁目26番6号  
NREG本郷三丁目ビル2階  
TEL : 03-3817-8071 (直通) FAX : 03-3817-8075